

Torakalna Regija

MD-THORACIC

SEKUNDARNE TOČKE

1

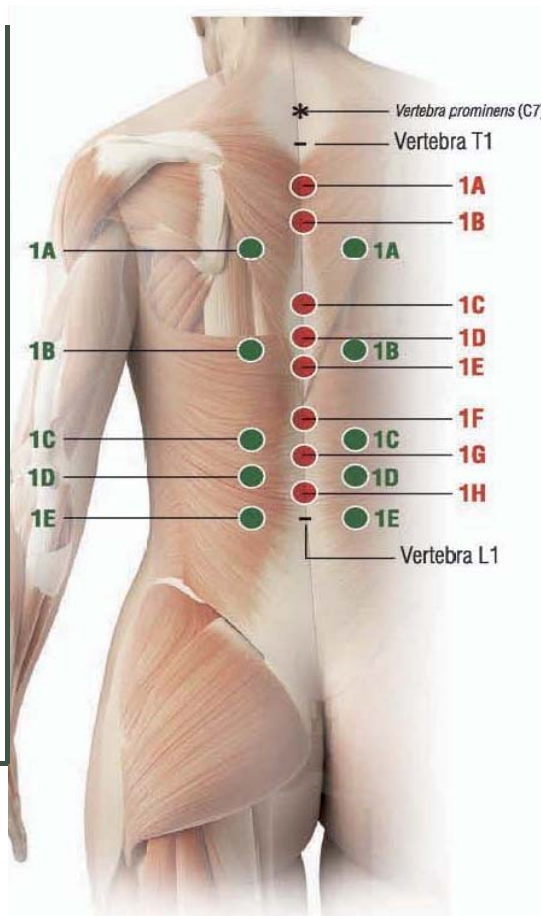
Anatomski orijentir:

- Od vrha:

- A) 3-4 cm lateralno u prostor između šiljastog nastavka T3 i T4
- B) 3-4 cm lateralno u prostor između šiljastog nastavka T7 i T8
- C) 3-4 cm lateralno u prostor između šiljastog nastavka T10 i T11
- D) 3-4 cm lateralno u prostor između šiljastog nastavka T11 i T12
- E) 3-4 cm lateralno u prostor između šiljastog nastavka T12 i L1 MDs:

MD.Muscle + MD.Neural.

Kako ubrizgati: s.c



GLAVNE TOČKE

1

Anatomski orijentir:

- Od vrha:

- A) ispod šiljastog nastavka T 2
- B) ispod šiljastog nastavka T 3
- C) ispod šiljastog nastavka T 6
- D) ispod šiljastog nastavka T 7
- E) ispod šiljastog nastavka T 8
- F) ispod šiljastog nastavka T10
- G) ispod šiljastog nastavka T 11
- H) ispod šiljastog nastavka T12

Kako ubrizgati: i.d.

Napomena :

- 1) Za brojanje šiljastog nastavaka kralježaka i određivanje glavnih i sporednih točaka, možete početi od vertebra prominens*: šiljastog nastavka C7; **u punoj prednjoj fleksiji to je glavni i najistaknutiji orijentir.**
- 2) Sve potkožne (s.c.) i intradermalne (i-d.) injekcije moraju biti aplicirane s iglom dužine 12-16 mm, promjera 25-28 G (Gauge).
 - Kada dajete subkutane injekcije, umetnite iglu pod kutom od oko 45 ° stupnjeva.
 - Kada dajete injekcije intradermalno, umetnite iglu pod kutom od oko 30 ° stupnjeva.

Torakalna regija MD-THORACIC

UPUTE ZA UPORABU I KOMBINACIJE S DRUGIM MD

- Ubrizgajte u **glavne točke**

- Prsna bol zbog hrskavičnih degenerativnih bolesti prsne kralježnice (thoracic osteoarthritis and arthritis) **MD-Thoracic + MD-Poly**
- Prsna bol uzrokovana skoliozom: **MD-Thoracic + MD-Muscle+MD-Neural**
- Prsna bol zbog žarišnih točki dugih prsnih mišića : **MD-Thoracic + MD-Muscle**
- Bol izazvana osteofitima: **MD-Thoracic + MD-Neural + MD-Matrix**
- Prsna bol uzrokovana osteoporozom: **MD-Thoracic + MD-Neural + MD-Muscle+ MD-Tissue**
- Mehanički disbalans (costo vertebral-facet joint syndrome): **MD-Thoracic + MD-Neural+MD- Matrix**
- Sindrom ligamenata torakalne kralježnice: **MD-Thoracic + MD-Neural**
- Torakalna radikulopatija: **MD-Thoracic + MD-Neural**