

# Ručni zglob

## MD-POLY

### • SEKUNDARNE TOČKE

1

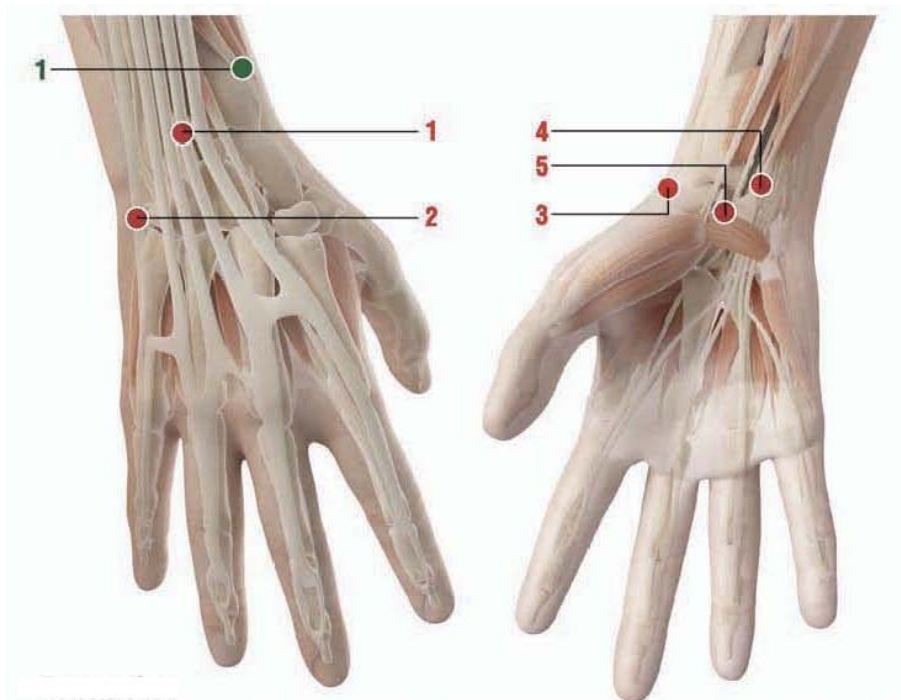
#### Anatomski orijentir:

Na vanjskom rubu radijusa (proksimalno na vanjskoj strani podlaktice) približno 6-7 cm od fleksione brazde ručnog zgloba.

#### MDs:

**MD Poly + MD Neural.**

**Kako ubrizgati: s.c.**



#### Napomene:

Sve potkožne (s.c.) i intradermalne (i-d.) injekcije moraju biti s iglom dužine 12-16 mm, promjera 25-28 G (Gauge).

- Kada dajete subkutane injekcije, umetnite iglu pod kutem od oko 45° stupnjeva

- Kada dajete injekcije intradermalno, umetnite iglu pod kutem od oko 30° stupnjeva

### Ručni zglob MD-POLY, MD-SMALL JOINTS

#### UPUTE ZA UPORABU I KOMBINACIJE S DRUGIM MD

- Ubrizgajte u **glavne točke**

- Artritis prstiju (lokalne bolne točke): **MD-Small Joints**
- Rizartroza palca: **MD-Small Joints + MD-Poly + MD-Neural**
- Sindrom karpalnog kanala: **MD-Small Joints + MD-Neural**
- De Quervainova bolest: **MD-Small Joints + MD-Neural**
- Reumatoidni artritis šake: **MD-Small Joints + MD-Matrix**
- Bol tetiva ruke nakon duže imobilizacije: **MD-Small Joints + MD-Matrix + MD-Tissue.**

### • GLAVNE TOČKE

1

#### Anatomski orijentir:

Na stražnjoj strani podlaktice, približno 2 cm iznad stražnje brazde ručnog zgloba, na unutrašnjoj strani radijusa (ruka u supiniranom položaju).

**Kako ubrizgati: s.c. ili i.d.**

2

#### Anatomski orijentir:

Na unutrašnjem rubu šake, u rupici između 5. metakarpalne kosti I os hamatum.

**Kako ubrizgati: s.c.**

3

#### Anatomski orijentir:

U radijalnoj udubini fleksione brazde šake. Na vanjskom rubu ruke u rupici iznad glave metakarpalne kosti.

**Kako ubrizgati: i.d.**

4

#### Anatomski orijentir:

2 cm iznad fleksione brazde šake, između oss pisiforme I stiloidnog nastavka ulne.

**Kako ubrizgati: s.c.**

5

#### Anatomical landmark:

Sredina fleksione brazde šake

**Kako ubrizgati: s.c.**